Borneo Journal Of Medical Laboratory Technology
BJMLT
http://journal.umpalangkaraya.ac.id/index.php/bjmlt

Evaluasi Kualitas Pewarnaan Sitoplasma Menggunakan Ekstrak Kulit Manggis (*Garcinia mangostana L.*) sebagai Pewarna Alternatif Pengganti Eosin pada Pewarnaan Histologi

Evaluation of Cytoplasmic Staining Quality Using Mangosteen Peel Extract (Garcinia mangostana L.) as an Alternative Stain to Eosin in Histological Staining

Afifah Khairiyah [1*]
Yuyun Nailufar[2]
Yeni Rahmawati[3]

[*1]Universitas 'Aisyiyah Yogyakarta, Indonesia
[2] Universitas 'Aisyiyah Yogyakarta, Indonesia
[3]Universitas 'Aisyiyah Yogyakarta, Indonesia
*email: afifahkhairiyah374@gmail.com

Abstrak
Pewarnaan histologi merupakan tahap penting dalam pengamatan jaringan karena menentukan kejelasan dan kekontrasan struktur sel. Penggunaan pewarna sintetis seperti Hematoksilin-Eosin telah menjadi standar, namun pemanfaatan bahan alami sebagai alternatif terus dikembangkan, salah satunya ekstrak kulit manggis yang mengandung senyawa pigmen alami. Penelitian ini bertujuan untuk mengevaluasi kualitas pewarnaan sitoplasma jaringan ginjal mencit menggunakan ekstrak kulit manggis sebagai pengganti eosin. Metode penelitian menggunakan desain eksperimental dengan dua kelompok, yaitu kelompok kontrol menggunakan Hematoksilin-Eosin dan kelompok perlakuan menggunakan ekstrak kulit manggis. Penilaian dilakukan berdasarkan kejelasan sitoplasma dan kekontrasan terhadap inti sel yang dinyatakan dalam skor total, kemudian dianalisis secara deskriptif dan dilanjutkan dengan uji statistik *Mann-Whitney*. Hasil penelitian menunjukkan bahwa kelompok kontrol memiliki kualitas pewarnaan yang lebih baik dengan nilai rata-rata lebih tinggi dibandingkan kelompok ekstrak. Uji statistik menunjukkan adanya perbedaan yang signifikan antara kedua kelompok. Meskipun demikian, ekstrak kulit manggis masih mampu menampilkan struktur jaringan meskipun dengan kualitas yang lebih rendah. Hasil ini menunjukkan bahwa ekstrak kulit manggis memiliki potensi sebagai pewarna alternatif, namun masih memerlukan optimasi lebih lanjut agar dapat menghasilkan kualitas pewarnaan yang setara dengan pewarna standar.

Kata Kunci:
Ekstrak Kulit Manggis, Pewarnaan Histologi, Sitoplasma, Hematoksilin-Eosin.
Keywords:
Mangosteen Peel Extract, Histological Staining, Cytoplasm, Hematoxylin-Eosin.

Abstract

Histological staining is a crucial step in tissue observation as it determines the clarity and contrast of cell structures. The use of synthetic dyes such as Hematoxylin-Eosin has become the standard, but the use of natural materials as alternatives continues to be developed, one of which is mangosteen peel extract which contains natural pigment compounds. This study aims to evaluate the staining quality of mouse kidney tissue cytoplasm using mangosteen peel extract as a substitute for eosin. The research method used an experimental design with two groups, namely the control group using Hematoxylin-Eosin and the treatment group using mangosteen peel extract. The assessment was carried out based on cytoplasm clarity and contrast to the cell nucleus expressed in a total score, then analyzed descriptively and continued with the Mann-Whitney statistical test. The results showed that the control group had better staining quality with a higher average value than the extract group. The statistical test showed a significant difference between the two groups. However, mangosteen peel extract was still able to display tissue structures although with lower quality. These results indicate that mangosteen peel extract has potential as an alternative staining agent, but still requires further optimization to produce staining quality equivalent to standard dyes.

PENDAHULUAN

Histologi merupakan cabang ilmu biologi yang mempelajari struktur jaringan dan sel secara mikroskopis serta berperan penting dalam diagnosis dan penelitian penyakit (Asyah *et al*., 2024). Setiap tahapan dalam pembuatan preparat histologi, harus dilakukan secara tepat, terutama tahap pewarnaan yang berfungsi memberikan kontras sehingga struktur sel seperti inti dan sitoplasma dapat diamati dengan jelas (Pratiwi, 2020). (Pratiwi, 2020). Metode pewarnaan yang umum digunakan adalah Hematoksilin-Eosin (HE), dimana hematoksilin mewarnai inti sel dan eosin mewarnai sitoplasma sehingga menghasilkan gambaran jaringan yang kontras dan mudah diinterpretasikan (Asyah *et al*., 2024).

Namun, penggunaan eosin sebagai pewarna sintetik memiliki beberapa kelemahan, antara lain potensi toksisitas dan dampak negatif terhadap kesehatan serta lingkungan (Kar *et al*., 2024; Jumardi *et al*., 2023). Oleh karena itu, diperlukan alternatif pewarna yang berpotensi lebih aman dan ramah lingkungan. Salah satu bahan yang dapat dikembangkan adalah kulit manggis (Garcinia mangostana L.), yang dipilih karena mengandung antosianin sebagai pigmen alami yang mampu memberikan warna. Kandungan antosianin total pada kulit manggis dilaporkan mencapai 2.909,57 µg/g (Nadifah *et al*., 2024), sehingga berpotensi dimanfaatkan sebagai sumber pewarna alami.

Penelitian Nadifah *et al*. (2024) menunjukkan bahwa ekstrak kulit manggis mampu mewarnai jaringan, meskipun kualitas pewarnaannya masih lebih rendah dibandingkan eosin sintetis. Mariana *et al*. (2023) juga melaporkan bahwa variasi konsentrasi ekstrak kulit manggis memengaruhi intensitas pewarnaan sitoplasma. Kandungan antosianin dalam kulit manggis yang tinggi serta stabil pada kondisi asam mendukung pemanfaatannya sebagai alternatif pewarna dalam preparat histologi (Li *et al*., 2023; Haryanto & Suryati, 2020).

Berdasarkan hal tersebut, penelitian ini bertujuan untuk mengevaluasi kualitas pewarnaan sitoplasma menggunakan ekstrak kulit manggis sebagai asam alternatif pada pewarnaan histologi dengan menilai kejelasan dan kekontrasan. Penelitian ini diharapkan dapat menjadi dasar pengembangan pewarna alami yang lebih aman, ekonomis, dan ramah lingkungan dalam bidang histologi.

METODE PENELITIAN

Penelitian ini dilaksanakan di Laboratorium Histologi Universitas 'Aisyiyah Yogyakarta dan Laboratorium Patologi Anatomi RSUD Panembahan Senopati Bantul pada bulan Maret 2026. Penelitian ini merupakan eksperimen quasi dengan pendekatan kuantitatif deskriptif, yaitu penelitian yang memberikan perlakuan tanpa randomisasi penuh serta menggunakan data numerik untuk mengevaluasi hubungan antarvariabel.

Subjek penelitian adalah mencit (Mus musculus) jantan sebanyak satu ekor, sedangkan objek penelitian berupa jaringan ginjal mencit yang diproses menjadi preparat histologi. Penilaian kualitas preparat dilakukan secara mikroskopis berdasarkan kejelasan dan kekontrasan sitoplasma menggunakan skala ordinal. Sampel berupa jaringan ginjal mencit (Mus musculus) yang dibuat menjadi 32 preparat, terdiri dari 16 kelompok kontrol (HE) dan 16 kelompok perlakuan (hematoksilin–ekstrak kulit manggis 100%). Jaringan ginjal mencit dipotong menggunakan mikrotom dengan ketebalan 3–5 µm. Ketebalan potongan jaringan diupayakan seragam pada seluruh preparat kelompok kontrol dan perlakuan untuk meminimalkan pengaruh ketebalan jaringan terhadap penyerapan zat warna dan hasil penilaian kualitas pewarnaan.

Tahapan penelitian meliputi:

a) Pembuatan Simplisia
   Kulit manggis sebanyak ±2 kg dicuci, dikeringkan dalam oven suhu 40°C, kemudian dihaluskan menjadi serbuk.
b) Ekstraksi

Pembuatan ekstrak kulit manggis dilakukan dengan metode ekstraksi maserasi. Maserasi adalah salah satu metode ekstraksi yang dilakukan dengan cara merendam bahan dalam pelarut yang sesuai dengan jenis senyawa aktif yang akan diperoleh, baik tanpa pemanasan maupun dengan pemanasan bersuhu rendah. Metode ini memiliki keunggulan karena dapat menjaga kestabilan senyawa aktif sehingga risiko kerusakan akibat panas dapat diminimalkan (Chairunnisa *et al*., 2022). Serbuk simplisia dimaserasi menggunakan etanol 96% dengan rasio 1:10 selama 3×24 jam, kemudian disaring dan diasamkan dengan asam sitrat 2% serta disesuaikan hingga mencapai pH 1–3. Konsentrasi 100% dalam penelitian ini merujuk pada ekstrak yang digunakan tanpa pengenceran tambahan sebelum diaplikasikan pada preparat jaringan.

c) Pewarnaan

Pewarnaan HE dan Ekstrak Kulit Manggis Preparat jaringan yang telah dipotong dilakukan deparafinisasi menggunakan xilol, dilanjutkan rehidrasi dengan alkohol bertingkat (96%, 85%, 70%) dan air mengalir, kemudian diwarnai dengan hematoksilin, dilakukan pencucian dan diferensiasi, dilanjutkan proses blueing, selanjutnya preparat diwarnai menggunakan eosin pada kelompok kontrol atau ekstrak kulit manggis pada kelompok perlakuan, kemudian dilakukan dehidrasi ulang dengan alkohol bertingkat, clearing menggunakan xilol, dan mounting menggunakan media perekat.

d) Pengamatan Mikroskopis

Penilaian kualitas pewarnaan preparat dilakukan oleh Dokter Spesialis Patologi Anatomi RSUD Panembahan Senopati bantul. Preparat diamati pada perbesaran 100×–400× untuk menilai kualitas pewarnaan sitoplasma berdasarkan dua parameter, yaitu kejelasan dan kekontrasan.

Tabel 1. Kriteria Penilaian

Skoring	Kejelasan sitoplasma	Kekontrasan pewarnaan sitoplasma
1	Jika sitoplasma tidak dapat dibedakan dengan jelas	Pewarna tidak terikat kuat pada sitoplasma dan mewarnai seluruh jaringan
2	Jika sitoplasma dapat dibedakan dengan jelas	Pewarna terikat cukup jelas pada sitoplasma, namun masih terlihat pewarnaan pada bagian jaringan lain
3	Jika sitoplasma dapat dibedakan dengan sangat jelas	Pewarna terikat kuat pada sitoplasma dan tidak mewarnai seluruh jaringan

Sumber : (Dafrita & Sari, 2020).

Total skor 2-3 dikategorikan tidak baik, total skor 4 dikategorikan kurang baik dan total skor 5-6 dikategorikan baik dari 32 preparat, terdiri dari 16 kelompok kontrol (HE) dan 16 kelompok perlakuan (hematoksilin–ekstrak kulit manggis 100%).

Data yang diperoleh dianalisis secara deskriptif dan diuji normalitasnya terlebih dahulu menggunakan Uji *Shapiro–Wilk*. Apabila data berdistribusi normal, maka dilanjutkan dengan Uji *One Way ANOVA*, sedangkan apabila data tidak berdistribusi normal, maka digunakan uji non-parametrik *Kruskal–Wallis*.

HASIL DAN PEMBAHASAN

HASIL

Hasil penelitian ini menggambarkan kualitas pewarnaan sitoplasma pada jaringan ginjal mencit yang diperoleh melalui pengamatan mikroskopis serta analisis data. Penilaian dilakukan berdasarkan dua parameter, yaitu kejelasan sitoplasma dan kekontrasan sitoplasma terhadap inti sel, yang kemudian dirangkum dalam bentuk skor total. Data yang terkumpul dianalisis secara deskriptif dan dilanjutkan dengan uji statistik untuk mengetahui perbedaan antar kelompok perlakuan.

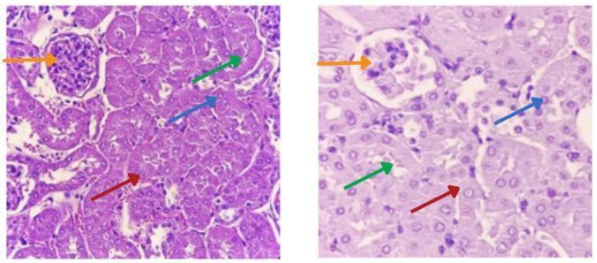

a b

Gambar 1. Kontrol (pewarnaan HE); a. Ekstrak kulit manggis 100%; b. Panah oranye menunjukkan glomerulus, panah hijau menunjukkan tubulus proksimal, panah biru menunjukkan inti sel, dan panah merah menunjukkan sitoplasma.

Berdasarkan Gambar 1. Kontrol (pewarnaan HE), Ekstrak kulit manggis 100%, kelompok kontrol memperlihatkan pewarnaan sitoplasma yang jelas dan memiliki kontras yang baik terhadap inti sel, sehingga batas antara keduanya tampak tegas (Gambar 1.a). Sebaliknya, pada kelompok dengan perlakuan ekstrak kulit manggis meunjukkan pewarnaan sitoplasma tampak kurang kontras terhadap inti sel (Gambar 1.b). Meskipun demikian, struktur sel masih dapat diamati dan bentuk sel dari dua jenis jaringan ginjal tetap dapat dikenali. Hasil skoring yang diperoleh kemudian dianalisis secara deskriptif untuk menggambarkan distribusi data pada masing-masing kelompok.

Tabel 2. Uji deskriptif (*mean*, modus, dan persentase)

Kelompok	Mean	Modus	Persentase Dominan
Kontrol	6	6	100% (baik)
Ekstrak Kulit Manggis	4	4	100% (kurang baik)

Tabel 2. Uji deskriptif menunjukkan bahwa kelompok kontrol memiliki nilai rata-rata (*mean*) sebesar 6 dengan modus 6, serta seluruh sampel (100%) berada dalam kategori baik. Sementara itu, kelompok ekstrak memiliki nilai rata-rata 4 dengan modus 4, dengan seluruh sampel (100%) termasuk dalam kategori kurang baik. Berdasarkan hasil analisis deskriptif tersebut, selanjutnya dilakukan uji statistik menggunakan Uji *Mann-Whitney* untuk mengetahui perbedaan antar kelompok.

Tabel 3. Uji *Mann-Whitney*

	total_skor
***Mann-Whitney* U**	**.000**
Wilcoxon W	**136.000**
Z	**-5.477**
Asymp. Sig. (2-tailed)	**<,001**
Exact Sig. [2*(1-tailed Sig.)]	**<,001[b]**

Berdasarkan Tabel 3. Uji *Mann-Whitney* menunjukkan nilai signifikansi Asymp. Sig. (2-tailed) < 0,001 (p < 0,05), yang berarti terdapat perbedaan yang bermakna antara kelompok kontrol dan kelompok ekstrak kulit manggis terhadap kualitas pewarnaan sitoplasma. Hasil ini menunjukkan bahwa perlakuan yang diberikan memberikan pengaruh terhadap perbedaan kualitas pewarnaan sitoplasma pada jaringan ginjal mencit.

PEMBAHASAN

Hasil penelitian ini menunjukkan adanya perbedaan dalam kualitas pewarnaan sitoplasma dijaringan ginjal mencit antara kelompok kontrol dengan kelompok yang mengunakan ekstrak kulit manggis. Perbedaan tersebut jelas baik dalam pengamatan mikroskopis maupun analisis statistik, yang menunjukkan bahwa kelompok kontrol memiliki kualitas pewarnaan yang lebih unggul dibandingkan dengan kelompok yang menggunakan ekstrak kulit manggis. Hal ini mengindikasikan bahwa pewarnaan Hematoksilin-Eosin (HE) tetap menjadi standar dalam pewarnaan histologi karena dapat mampu memberikan diferensiasi struktur sel yang lebih jelas antara inti sel dan sitoplasma (Putri & Sofyanita, 2023).

Kriteria Kejelasan

Kriteria kejelasan sitoplasma menunjukkan bahwa kelompok kontrol menunjukkan hasil yang lebih unggul dibandingkan dengan kelompok yang menggunakan ekstrak kulit manggis. Sitoplasma pada kelompok kontrol terlihat lebih jelas dan lebih mudah dibedakan dari inti sel (Gambar 1.a), sedangkan pada kelompok

ekstrak kulit manggis, kejelasan sitoplasma tampak lebih rendah meskipun masih terlihat (Gambar 1.b). Keadaan ini berkaitan dengan karakteristik eosin sebagai pewarna asam yang memiliki afinitas tinggi terhadap protein sitoplasma, menghasilkan pewarnaan yang lebih seragam dan jelas. Temuan ini sejalan dengan penelitian yang dilakukan oleh Nadifah *et al.,* (2024) yang melaporkan bahwa penggunaan ekstrak kulit manggis belum cukup efektif dalam meningkatkan kejelasan sitoplasma setara dengan eosin. Penemuan ini juga diperkuat oleh Dafrita & Sari, (2020) yang menyatakan bahwa pewarnaan standar memberikan hasil visualisasi jaringan yang lebih baik dibandingkan dengan pewarnaan alternatif. Penggunaan ekstrak kulit manggis sebagai asam alternatif menghasilkan tingkat kejelasan preparat yang lebih rendah. Hal ini terjadi karena kandungan antosianin sebagai pigmen utama yang meskipun bersifat asam dan bisa mewarnai sitoplasma, tetapi antosianin memiliki stabilitas yang rendah dan sangat dipengaruhi oleh pH, sehingga warnanya kurang konsisten. Selain itu, ekstrak kulit manggis terdiri dari berbagai senyawa, yang membuat proses difusi dan pengikatan pewarna ke jaringan tidak berjalan optimal (Ansori *et al.,* 2020) . Hal ini mengakibatkan intensitas warna sitoplasma tidak maksimal dan tidak merata, sehingga kontras antara inti sel dan sitoplasma menjadi kurang tampak. Sebagai hasilnya, struktur jaringan ginjal seperti glomerulus dan tubulus menjadi sulit untuk diamati dengan jelas, yang pada akhirnya menurunkan keseluruhan kejelasan preparat.

Kriteria Kekontrasan

Kriteria kekontrasan sitoplasma terhadap inti sel juga menunjukkan perbedaan antara kedua kelompok. Kelompok kontrol menunjukkan perbedaan yang mencolok, membuat batas antara sitoplasma dan inti sel terlihat jelas (Gambar 1.a), di sisi lain, kelompok dengan perlakuan ekstrak kulit manggis menunjukkan kontras yang lebih rendah, sehingga batas antara sitoplasma dan inti sel kurang terlihat (Gambar 1.b), meskipun struktur jaringannya masih dapat dikenali. Keadaan ini berkaitan dengan karakteristik senyawa antosianin dalam kulit manggis yang memberikan warna, tetapi stabilitasnya dapat dipengaruhi oleh pH, suhu, dan kondisi lingkungan. Antosianin diketahui lebih stabil pada lingkungan asam dan dapat mengalami degradasi yang mengakibatkan penurunan intensitas warnanya (Khoo *et al.,* 2017). Keadaan ini mengakibatkan kontras pewarnaan yang dihasilkan belum sebaik pewarnaan menggunakan eosin. Kontras warna yang diperoleh dari ekstrak kulit manggis masih lebih rendah dibandingkan dengan Eosin. Hal ini disebabkan oleh kemampuan antosianin yang kurang efektif dalam berikatan dengan protein sitoplasma, sehingga hasil warna yang dihasilkan menjadi tidak optimal. Sifat antosianin yang rentan terhadap perubahan struktur karena pH dan kondisi lingkungan juga berpengaruh pada penurunan kestabilan warna, yang mengakibatkan interaksinya dengan komponen jaringan menjadi tidak konsisten. Selain itu, ekstrak kulit manggis terdiri dari campuran berbagai senyawa bioaktif yang dapat menghambat proses masuknya zat warna ke dalam jaringan, sehingga mengakibatkan distribusi warna menjadi tidak merata (Ansori *et al.,* 2020). Akibatnya, sitoplasma tampak lebih pucat dibandingkan inti sel yang terwarnai jelas oleh hematoksilin, sehingga batas antara keduanya terlihat kurang tegas.

Uji statistik

Uji normalitas tidak dapat dilakukan karena data yang didapatkan menunjukkan variasi data sangat kecil dan cenderung konstan, sehingga nilai signifikansi tidak dapat diperoleh. Oleh sebab itu, analisis dilanjutkan menggunakan uji non-parametrik *Mann-Whitney* yang tidak memerlukan distribusi normal dan sesuai untuk membandingkan dua kelompok perlakuan dengan data berskala ordinal. Hasil analisis statistik dengan *Mann-Whitney* mengindikasikan perbedaan yang signifikan antara kelompok kontrol dan kelompok ekstrak kulit manggis, dengan nilai Asymp. Sig. (2-tailed) < 0,001 yang berarti ($p < 0,05$). Temuan ini memperkuat hasil pengamatan mikroskopis yang menunjukkan bahwa

jenis zat yang diterapkan memengaruhi kualitas visualisasi struktur jaringan, terutama dalam kriteria kejelasan dan kekontrasan sitoplasma. Penerapan pewarna HE menghasilkan hasil yang lebih baik dibandingkan dengan ekstrak kulit manggis, sehingga memperkuat hasil analisis deskriptif yang telah diperoleh sebelumnya.

Penyebab Perbedaan Kualitas Pewarnaan

Perbedaan dalam kualitas pewarnaan dipengaruhi oleh beberapa faktor, termasuk proses histoteknik, terutama durasi pewarnaan. Proses histoteknik yang meliputi tahapan seperti fiksasi, dehidrasi, pembersihan, dan pewarnaan sangat menentukan mutu preparat karena mempengaruhi struktur jaringan yang diteliti (Purwani, 2024). Karakteristik kimia dari pewarna juga memiliki peranan penting dalam menentukan tingkat kejernihan dan sebaran warna pada jaringan (Nurhilaliyah *et al.,* 2024). Penggunaan pewarna alami, seperti ekstrak kulit manggis, dipengaruhi oleh stabilitas senyawa aktif antosianin dan metode ekstraksi yang digunakan yang dapat mengakibatkan variasi kualitas dibandingkan dengan pewarna buatan. Selain itu, variasi waktu pewarnaan juga merupakan faktor penting dalam menentukan hasil akhirnya.

Waktu pewarnaan merupakan salah satu faktor yang dapat memengaruhi kualitas pewarnaan jaringan. Durasi perendaman selama 3 menit pada kelompok kontrol dan perlakuan dalam penelitian ini mengikuti standar operasional prosedur (SOP) laboratorium. Penggunaan durasi yang sama bertujuan menjaga konsistensi waktu paparan pewarna pada kedua kelompok sehingga hasil pewarnaan dapat dibandingkan berdasarkan prosedur yang diterapkan. Namun, penelitian ini tidak menguji variasi waktu perendaman sehingga belum dapat ditentukan apakah durasi 3 menit merupakan waktu yang optimal untuk ekstrak kulit manggis. Oleh karena itu, penelitian selanjutnya perlu mengevaluasi variasi waktu perendaman untuk mengetahui pengaruhnya terhadap kejelasan dan kekontrasan pewarnaan sitoplasma Kualitas pewarnaan menggunakan ekstrak kulit manggis juga dipengaruhi oleh stabilitas antosianin sebagai pigmen utama. Stabilitas antosianin diketahui dipengaruhi oleh berbagai faktor lingkungan, antara lain pH, suhu, cahaya, oksigen, aktivitas enzim, serta keberadaan gula dan senyawa kimia lainnya. Ketidakstabilan antosianin akibat perubahan PH menyebabkan perubahan struktur molekul dan warna antosianin, sedangkan paparan suhu tinggi dapat mempercepat proses degradasinya, sehingga memengaruhi intensitas warna serta kualitas pewarnaan jaringan (Zang *et al.,* 2023). Hal ini relevan dengan penelitian ini, dimana ekstrak kulit manggis yang telah diperoleh disimpan pada suhu ruang selama kurang lebih satu hari sebelum digunakan untuk proses pewarnaan di RSUD Panembahan Senopati Bantul. Kondisi penyimpanan tersebut diduga turut memengaruhi stabilitas antosianin, karena penyimpanan pada suhu yang tidak terkontrol berpotensi mempercepat degradasi pigmen dan menurunkan kemampuan antosianin dalam mewarnai jaringan.

Kemampuan antosianin dalam menghasilkan warna pada jaringan juga bergantung pada interaksinya dengan protein penyusun sitoplasma. Pewarnaan sitoplasma oleh ekstrak kulit manggis terjadi melalui interaksi antara senyawa antosianin dan protein yang terdapat di dalam sitoplasma sel. Antosianin memiliki gugus hidroksil (-OH) yang memungkinkan terjadinya interaksi non-kovalen, seperti ikatan hidrogen dan interaksi elektrostatik, dengan molekul protein jaringan. Setelah berdifusi ke dalam jaringan, antosianin akan berikatan dengan protein sitoplasma sehingga menghasilkan pewarnaan pada bagian tersebut. Interaksi antosianin dalam berikatan dengan protein sitoplasma dipengaruhi oleh afinitas pengikatan dan stabilitas pigmen, sehingga degradasi antosianin dapat menurunkan intensitas warna yang terbentuk pada sitoplasma (Zang *et al.,* 2023).

Hasil penelitian secara umum mengindikasikan bahwa ekstrak kulit manggis memiliki potensi untuk dijadikan

pewarna alternatif dalam pewarnaan histologi, tetapi kualitas pewarnaan yang dihasilkan belum mampu menyamai pewarna standar HE, terutama dalam aspek kejelasan dan kontras sitoplasma. Diperlukan pengembangan lebih lanjut melalui perbaikan konsentrasi, kondisi pH, waktu, dan teknik ekstraksi agar efektivitas ekstrak kulit manggis dapat ditingkatkan dalam penggunaan histologi.

KESIMPULAN

Penggunaan ekstrak kulit manggis sebagai asam alternatif dalam pewarnaan histologi menghasilkan kualitas pewarnaan sitoplasma yang lebih rendah dibandingkan dengan Hematoksilin-Eosin (HE), terutama dalam hal kejelasan dan kekontrasan, meskipun masih mampu menampakkan struktur jaringan. Hal ini menunjukkan bahwa ekstrak kulit manggis berpontensi sebagai pewarna alternatif, namun dipengaruhi oleh faktor seperti karakteristik kimia dan kondisi proses pewarnaan. Disarankan dilakukan optimasi pH, dan lama pewarnaan agar kejelasan dan kekontrasan sitoplasma dapat ditingkatkan. Selain itu, perlu dilakukan perbandingan lebih lanjut dengan berbagai jenis jaringan untuk menguji konsistensi hasil pewarnaan.

DAFTAR PUSTAKA

Ansori, A. N. M., Fadholly, A., Hayaza, S., Susilo, R. J. K., Inayatillah, B., Winarni, D., & Husen, S. A. (2020). A review on medicinal properties of mangosteen (*Garcinia mangostana L.*). *Research Journal of Pharmacy and Technology*, *13*(2), 974–982.

Armadana, D. A. (2024). Perbedaan Kualitas Sediaan Histologi dengan Variasi Waktu Ekstark Kulit Manggis (*Garcinia mangostana L*) sebagai Pewarna Alternatif Pengganti Larutan Eosin.*Skripsi.* Poltekkes Kemenkes Surabaya.

Asyah, S., Nailufar, Y., & Astuti, T. D. (2024). Literature Review : Buah Naga Merah (*Hylocereus costaricensis*) Sebagai Pewarnaan Alternatif Pengganti Hematoxylin-Eosin Pada Pembuatan Preparat Histologi. *Menara Journal of Health Science*, *3*(1), 220–228.

Dafrita, I. E., & Sari, M. (2020). Senduduk dan ubi jalar ungu sebagai pewarna preparat *squash* akar bawang merah. *JPBIO (Jurnal Pendidikan Biologi)*, *5*(1), 46–55.

Haryanto, B., & Suryati, L. (2020). Kandungan Antosianin dan Aktivitas Antioksidan Bubu Instan Kulit Manggis (*Garcinia mangostana L.*) dengan Metode *Foam Mat Drying*. *Jurnal Agrosainta*, *4*(2), 77–84.

Jumardi, M., Iswara, A., Putri, G. S. A., & Ariyadi, T. (2023). Perbandingan Kualitas Hasil Pewarnaan Menggunakan Hematoxylin-Eosin dan Ekstrak Daun Jati Sebagai Pengganti Eosin. *Prosiding Seminar Nasional UNIMUS*, *volume 6*(18), 878–887.

Kar, S., Kumar, H., NC, S., Mishra, S., Bajoria, A. A., & Saha, M. (2024). Safe Food Coloring Agent as an Alternative to Eosin Stain. *Cureus*, *16*(9), 1–9.

Khoo, H. E., Azlan, A., Tang, S. T., & Lim, S. M. (2017). Anthocyanidins and anthocyanins: Colored pigments as food, pharmaceutical ingredients, and the potential health benefits. *Food and Nutrition Research*, *61*(1), 1–21.

Li, R., Inbaraj, B. S., & Chen, B. H. (2023). Quantification of Xanthone and Anthocyanin in Mangosteen Peel by UPLC-MS/MS and Preparation of Nanoemulsions for Studying Their Inhibition Effects on Liver Cancer Cells. *International Journal of Molecular Sciences*, *24*(4), 1–29.

Mariana, V., Amelia, R., & Nurfajriah, S. (2023). Potential of Mangosteen Peel Extract (*Garcinia mangostana*) as Alternative Dye to Eosine in Papanicolaou Buccal Smear Method. In *The 3 rd International Allied Health Students Conference.*

Nadifah, F., Prasetyaningsih, Y., Muhajir, N. F., & Puspita,E. Della. (2024). Potensi Ekstrak Kulit Manggis (*Garcinia mangostana L.*) Sebagai Alternatif Pengganti Eosin Pada Pewarnaan Hematoksilin-Eosin. *Prosiding Asosiasi Institusi Pendidikan Tinggi Teknologi Laboratorium Medik Indonesia*, *3*, 484–492.

Nurhilaliyah, Fauziah, P. N., Rakhmina, D., Virgiawan, A. resya, Tandjungbulu, Y. F., Wahyuni, R. A., Purnama, T., Thaslifa, Hijriani, B. I., Arimurti, A.R. R., Primal, D., Sabban, I. F., Lendawati, Sari, Y.E. S., & Hadiatun, N. (2024). *sitohistoteknologi : mahasiswa teknologi laboratorium medik*. Media Pustaka Indo.

Pratiwi, S. (2020). Histologi Kedokteran Dasar. In *Airlangga University Press*. Airlangga University Press.

Purwani, Y. (2024). Formulasi Ekstrak Kayu Secang (Caesalpinia sappan Linnaeus, 1753) Dengan Mordan Besi (III) Klorida (FeCl3) Sebagai Alternatif Pewarnaan Histologi Ikan Nila (Oreochromis niloticus Linnaeus, 1758). *Jurnal Fakultas Teknologi*, *1*(2), 117–120.

Putri, R., & Sofyanita, E. (2023). Perbedaan Hasil Pewarnaan Hematoxylin Eosin (HE) pada histologi kolon mencit berdasarkan ketebalan pemotongan mikrotom 3, 6, 9. *Jurnal Labora Medika*, *7*(1), 31–38.

Zang, Z., Chou, S., Tang, S., Li, Z., Tian, J., & Li, B. (2023). Advances in Understanding of the Interaction between Anthocyanins and Proteins. *Shipin Kexue/Food Science*, *44*(1), 319–326.