Borneo Journal Of Medical Laboratory Technology
BJMLT
http://journal.umpalangkaraya.ac.id/index.php/bjmlt

Perbandingan Hasil Histologi Jaringan Hepar Mencit Menggunakan *Xylene* dan Minyak Kelapa dengan Konsentrasi 75 % dan 100%

Comparison of Histological Results of Mice Liver Tissue Using Xylene and Coconut Oil with Concentrations of 75% dnd 100%

Ganis Audya Katama[1*]
Muhammad Khakim Abdillah[2]
Yuyun Nailufar[3]
Irhamni Istiqomah[4]

[*1]Universitas Aisyiyah Yogyakarta, Yogyakarta, Indonesia
[2] Universitas Aisyiyah Yogyakarta, Yogyakarta, Indonesia
[3] Universitas Aisyiyah Yogyakarta, Yogyakarta, Indonesia
[4]Universitas Aisyiyah Yogyakarta, Yogyakarta, Indonesia
*email: ganisaudya554@gmail.com

Abstrak

Tahapan jaringan sebelum di proses meliputi tahap histoteknik salah satunya adalah clearing yang menggunakan larutan xylene. Xylene selama ini masih menjadi bahan clearing yang paling umum digunakan namun karena toksisitasnya yang tinggi dan bahaya bagi lingkungan dibutuhkan alternatif yang lebih aman. Minyak kelapa adalah minyak nabati yang bersifat nonpolar. Sifat nonpolar minyak kelapa mampu dijadikan agen clearing untuk menghilangkan alkohol dalam jaringan. Tujuan penelitian ini adalah untuk membandingkan kejernihan dan morfologi sel menggunakan xylene dan minyak kelapa serta konsentrasi optimal minyak kelapa 75 % dan 100% sebagai agen clearing terhadap kualitas histologi jaringan hepar mencit. Metode Penelitian ini adalah desain eksperimental true dengan post-test only control group. Data yang terkumpul dari penelitian ini akan dianalisis menggunakan analisis deskriptif dan analisis statistik. Hasil kejernihan preparat jaringan hepar kelompok kontrol yang menggunakan xylene menunjukkan hasil yang baik, selanjutnya diikuti oleh minyak kelapa 100% yang kejernihannya setara xylene dan minyak kelapa 75% juga memberikan hasil kejernihan yang baik tetapi pada beberapa lapang pandang terdapat kekeruhan. Ketiga kelompok perlakuan tersebut mampu mempertahankan morfologi sel terlihat jelas bahwa batas inti sel dan sitoplasma tervisualisasi dengan tegas, tetapi pada keseragaman warna kelompok perlakuan memberikan hasil yang kurang baik. Hasil Uji Kruskal-Wallis didapatkan p value <0,05. Artinya terdapat perbedaan kualitas sediaan jaringan hepar mencit (Mus musculus) yang dijernihkan menggunakan xylene dan minyak kelapa konsentrasi 75% dan 100%. Kesimpulan pada penelitian ini yaitu minyak kelapa konsentrasi 75% dan 100% dapat digunakan sebagai alternatif clearing jaringan hepar mencit.

Kata Kunci:
Clearing, minyak kelapa 75% dan 100%, *xylene*, hematoksilin eosin, *mus musculus*

Keywords:
Clearing, 75% and 100% coconut oil, xylene, hematoxylin-eosin, Mus muculus

Abstract

The tissue stages before processing include histotechnical stages, one of which is clearing using xylene solution. Xylene has been the most commonly used clearing agent, but due to its high toxicity and environmental hazards, safer alternatives are needed. Coconut oil is a nonpolar vegetable oil. The nonpolar nature of coconut oil can be used as a clearing agent to remove alcohol in tissue. The purpose of this study was to compare the clarity and morphology of cells using xylene and coconut oil as well as the optimal concentration of 75% and 100% coconut oil as a clearing agent on the histological quality of mouse liver tissue. This research method is a true experimental design with a post-test only control group. The data collected from this study will be analyzed using descriptive analysis and statistical analysis. The results of the clarity of the liver tissue preparations of the control group using xylene showed good results, followed by 100% coconut oil whose clarity is equivalent to xylene and 75% coconut oil also gave good clarity results but in some fields of view there was turbidity. The three treatment groups were able to maintain cell morphology clearly, as the boundaries of the cell nucleus and cytoplasm were clearly visualized, but the color uniformity of the treatment groups showed poor results. The Kruskal-Wallis test showed a p-value <0.05. This means there is a difference in the quality of mouse (Mus musculus) liver tissue preparations cleared using xylene and coconut oil at 75% and 100% concentrations. The conclusion of this study is that coconut oil at 75% and 100% concentrations can be used as an alternative for clearing mouse liver tissue.

PENDAHULUAN

Pemeriksaan histologi sampai saat ini masih menjadi acuan emas dalam bidang diagnostik patologi. Pemeriksaan ini berfungsi untuk melihat kualitas morfologi sel pada jaringan. Jenis jaringan yang dapat digunakan dalam pemeriksaan menggunakan metode ini adalah jaringan keras dan jaringan lunak. Jaringan keras terdiri dari tulang dan gigi, serta jaringan lunak yang mencakup hati, ginjal, dan organ lainnya. Histologi juga berperan penting dalam mengidentifikasi penyakit ganas maupun jinak. Tahapan jaringan sebelum di proses meliputi tahap fiksasi, dehidrasi, *clearing*, infiltrasi, *embedding, sectioning*, deparafinisasi, dan pewarnaan (Miranti, 2020).

Pengolahan jaringan diperlukan langkah *clearing* atau pembeningan agar sediaan menjadi lebih jelas dan mudah dilihat. *Clearing* bertujuan untuk menghilangkan alkohol dan bahan dehidrasi lainnya dari jaringan dan larutan *clearing* digantikan dengan larutan parafin. Reagen *clearing* harus tidak mudah terbakar, tidak menimbulkan kerusakan jaringan yang berlebihan, mempunyai toksisitas yang rendah, murah, dan mudah diperoleh (Khristian *et al*., 2017).

Xylene selama ini masih menjadi bahan *clearing* yang paling umum digunakan karena kualitas jaringan yang dihasilkan jernih, cepat, dan baik. *Xylene* adalah reagen tidak berwarna dan mudah terbakar yang tersedia dalam bentuk gas atau cair. *Xylene* sering digunakan dalam proses pembersihan karena dapat dengan cepat menghilangkan alkohol pada preparat jaringan sehingga jaringan yang akan diperiksa menjadi lebih terlihat jelas (Alwahaibi *et al*., 2018). Salah satu kelemahan penggunaan *xylene* adalah toksisitasnya yang tinggi seperti mampu menyebabkan keracunan, kerusakan sistem pernapasan, dan sistem ginjal. Paparan *xylene* dapat melalui inhalasi , tertelan, dan kontak langsung sehingga dapat menyebabkan iritasi kulit (Bordoloi, 2018).

Permasalahan utama yang muncul adalah kebutuhan laboratorium akan bahan pembersih alternatif yang lebih aman tanpa mengurangi kualitas sediaan. Seiring dengan perkembangan ilmu pengetahuan, berbagai penelitian mulai menghasilkan minyak nabati, termasuk minyak kelapa murni, sebagai pengganti *xylene*. Minyak kelapa adalah minyak nabati yang bersifat nonpolar dan mengandung asam lemak berantai sedang dan berikatan tinggi. Minyak kelapa sering digunakan dalam konsumsi rumah tangga, mudah ditemukan, harga murah serta mempunyai aroma yang khas dan tidak ada ketengikan. Sifat nonpolar minyak kelapa mampu dijadikan agen *clearing* untuk menghilangkan alkohol dalam jaringan (Fitriana, 2019). Namun, terdapat perbedaan terkait efektivitas minyak kelapa sebagai agen *clearing* atau pembersih, sehingga menimbulkan kesenjangan pengetahuan, terutama mengenai berapa konsentrasi minyak kelapa yang paling efektif dan kemampuannya untuk menjaga struktur histologi tetap utuh, jelas, serta rinci.

Banyak penelitian yang menyarankan untuk pengurangan penggunaan *xylene* sebagai agen *clearing* di laboratorium. Berdasarkan penelitian yang telah dilakukan Rahmawati *et al*. (2020) ditemukan bahwa penggunaan bahan alami seperti minyak kelapa, minyak jagung, minyak kelapa sawit, minyak mawar dan minyak wortel dapat digunakan sebagai pengganti *xylene* pada proses *clearing*, memiliki hasil yang baik serta mampu memberikan hasil pewarnaan histologi yang baik. Penelitian yang telah dilakukan sebelumnya oleh Tanwar *et al. (*2022) ditemukan bahwa minyak kelapa dapat menjernihkan hati dengan baik. Minyak kelapa merupakan pengganti *xylene* yang efektif dalam pemrosesan jaringan, mampu mempertahankan kualitas jaringan sehingga jaringan tidak mengalami penyusutan dan detail pada jaringan setelah diproses tidak berubah dan hilang.

Sedangkan penelitian lainnya yang ditegakan oleh Saribu *et al*. (2023) menunjukkan bahwa minyak kelapa yang digunakan sebagai pengganti *xylene* dalam proses pembersihan histologis dapat digunakan karena sifatnya yang nonpolar. Minyak kelapa memiliki hasil jaringan yang lebih jernih dari pada *xylene*. Kekurangan yang

dimiliki minyak kelapa adalah jaringan menjadi kaku dan minyak sangat mudah menjadi padat, sehingga suhu dan inkubator harus tetap stabil, supaya minyak kelapa tidak mudah padat pada suhu yang rendah.

Kesenjangan penelitian di atas menjadi dasar ketertarikan untuk melakukan pengujian ilmiah tentang penggunaan minyak kelapa dalam berbagai konsentrasi sebagai pengganti *xylene.* Penelitian ini bertujuan untuk menguji efektifitas minyak kelapa dengan konsentrasi 75% dan 100% sebagai pengganti *xylene* pada tahap *clearing* jaringan hepar mencit. Penelitian ini juga membandingkan kualitas preparat histologi yang dihasilkan minyak kelapa dan *xylene* sebagai bahan kontrol strandar. Maka dari itu, penelitian ini diperlukan agar penggunaan minyak kelapa sebagai agen *clearing* dapat dipertanggung jawabkan dalam bidang sitohistoteknologi. Adanya perbedaan sifat kimia antara minyak kelapa dan *xylene* diduga menghasilkan performa yang berbeda dalam menentukan kualitas hasil preparat, sehingga perlu dilakukan penilaian lebih menyeluruh untuk mengetahui sebarapa baik minyak kelapa sebagai pengganti *xylene* dalam tahap *clearing* pada berbagai konsentrasi.

METODE PENELITIAN

Rancangan Penelitian

Jenis penelitian yang digunakan dalam penelitian ini adalah desain eksperimental *true* dengan *post-test only control group* untuk membadingkan kualitas hasil histologi jaringan hepar mencit menggunakan *xylene* dan minyak kelapa dengan konsentrasi 75% dan 100%. Pendekatan yang digunakan adalah kuantitatif yang fokus pada pengukuran numerik hasil *clearing* jaringan untuk menilai bagaimana efektivitas agen alternatif.

Lokasi dan Waktu Penelitian

Lokasi Penelitian

a. Laboratorium Histologi penelitian dan pengujian Universitas ‘Aisyiyah Yogyakarta untuk pembedahan mencit dan eksisi organ.
b. Laboratorium Patologi Anatomik Waskitha untuk tahap fiksasi, dehidrasi, *clearing*, infiltrasi, *embedding*, *sectioning*, *floating*, pewarnaan (*staining*), *mounting,* dan labeling.

Waktu Penelitian

Penelitian ini dilaksanakan pada bulan November tahun 2025 sampai dengan bulan Juni tahun 2026, yang meliputi tahap persiapan, pengumpulan data, pengolahan data dan penyusunan laporan penelitian.

Populasi dan Sampel Penelitian

Populasi penelitian ini adalah mencit yang diperoleh dari Fakultas Kedokteran dan Ilmu Kesehatan (FKIK), Universitas Muhammadiyah Yogyakarta. Sampel penelitian ini menggunakan sampel organ hepar mencit yang akan diproses melalui tahap histoteknik. Sampel yang akan digunakan harus memenuhi kriteria inklusi dan eksklusi. Jumlah sampel pada penelitian ini ditentukan dengan Rumus Federer. Sampel yang sudah dihitung kemudian dibagi menjadi 3 kelompok perlakuan, yang terdiri atas kelompok kontrol menggunakan *xylene*, kelompok perlakuan dengan menggunakan minyak kelapa 75%, dan kelompok minyak kelapa dengan konsentrasi 100%. Hasil didapat $n \geq 8,5$ harus dibulatkan menjadi 10 untuk perhitungan statistik yang valid dan memenuhi syarat minimum, sehingga total seluruh preparat adalah 30.

Teknik Pengumpulan Data

Teknik pengumpulan data yang digunakan dalam penelitian ini adalah observasi mikroskopis langsung pada preparat histologi jaringan hepar mencit pasca fiksasi dengan formalin 10%, dehidrasi alkohol bertingkat, *clearing xylene* dan minyak kelapa 75% dan 100%, inklusi parafin, mikrotom 3 µm dan pewarnaan Hematoksilin-Eosin (H&E).

Instrumen/Alat dan Bahan Penelitian

Instrumen yang digunakan dalam penelitian ini adalah *Statistical Product and Service Solution* (SPSS) uji Normalitas *Shapiro-Wilk*. Alat utama yang digunakan untuk pembedahan organ adalah gunting bedah, pisau jaringan, pinset, kaset, dan papan bedah. Alat yang

digunakan untuk tahap histoteknik meliputi pot spesimen plastik *(urine container steril),* blok kaset untuk mikrotom, *automatic tissue processor*, pinset, *embedding mold, tissue embedding center,* mikrotom, *waterbath*, gelas objek, *chamber* pengecatan, coplin jar, timer, *deck glass*, mikroskop, alat tulis dan alat dokumentasi. Bahan-bahan yang digunakan dalam penelitian ini adalah larutan salin steril (NaCl), larutan eter, kain kasa steril, *Neutral Buffer Formaline* 10% (NBF 10%), alkohol (70%, 80%, 95% dan 100%), *xylene* 1 dan 2, parafin 1 dan 2, cat hematoksilin, cat eosin, air mengalir, minyak kelapa 75% dan 100%, canada balsam, minyak imersi, dan lembaran kriteria penelitian yang dinilai oleh dokter patologi anatomi.

Prosedur penelitian

Tahap perizinan & Kaji Etik

Sebelum pelaksanaan penelitian, peneliti mengajukan permohonan izin penelitian kepada Universitas 'Aisyiyah Yogyakarta. Surat permohonan izin tersebut diterbitkan oleh Fakultas Ilmu Kesehatan Universitas 'Aisyiyah Yogyakarta. Penelitian ini telah mendapatkan keterangan layak etika dari Komisi Etik Poltekkes Kemenkes Yogyakarta pada tanggal 09 April 2026 dengan nomor: DP.04.03/e-KEPK.1/558/2026. Subjek penelitian ini adalah mencit *(Mus musculus)* sehingga tidak memerlukan *informed consent* dan Penjelasan Sebelum Persetujuan (PSP)

Tahap pelaksanaan

a. Pembuatan larutan minyak kelapa 75%

   Ukur 75 mL minyak kelapa menggunakan gelas ukur. Ukur 25 mL n-heksana. Masukkan keduanya dalam erlenmeyer, lalu tutup agar tidak menguap, kemudian aduk atau vortex selama 1-2 menit agar tercampur sempurna. Setelah itu simpan pada botol kaca gelap dan tertutup rapat dengan suhu ruang.

b. Pembedahan mencit

   Mencit dilakukan pembiusan menggunakan eter. Setelah dilakukan pembiusan tubuh mencit dibedah dan diambil organ hepar. Organ hepar yang diambil adalah hepar sebelah kanan, lalu dicuci menggunakan NaCl fisiologis.

c. Tahapan histoteknik

   Organ hepar dimasukkan kedalam wadah berisi NBF 10% selama 18 jam. Organ lalu dipotong menjadi tiga dan dimasukkan kedalam kaset lalu diberi label. Diikuti tahap dehidrasi menggunakan alkohol bertingkat (70%, 80%, 95%, dan 100%) masing-masing 1,5 jam. Tahap penjernihan (*clearing*) menggunakan *xylene* 1 dan 2 selama 1 jam untuk kelompok kontrol. Jaringan perlakuan direndam menggunakan minyak kelapa 75 % selama 1,5 jam dan 100% selama 2 jam. Tahapan infiltrasi menggunakan parafin 1 selama 1 jam dan parafin 2 selama 2 jam. Jaringan selanjutnya melewati tahap *embedding* menggunakan parafin cair sampai terendam sempurna lalu cetakan dipindahkan ke pelat dingin, setelah jaringan mengeras blok parafin dipotong menggunakan mikrotom setebal 3 µm. Blok jaringan yang sudah dipotong dan mendapatkan pita jaringan yang bagus diapungkan pada *waterbath* dengan suhu 60 ℃. Pita jaringan kemudian diambil dan diletakkan pada objek kaca.

d. Pewarnaan (*staining*)

   Tahap pertama adalah deparafinisasi menggunakan *xylene* selama 5 menit untuk kelompok kontrol dan minyak kelapa 75% selama 15 menit dan minyak kelapa 100% selama 30 menit untuk kelompok perlakuan. Preparat kemudian direhidrasi menggunanakn alkohol bertingkat (100%, 95%, 80%, dan 70%) selama 5 menit. Preparat dibilas menggunakan air mengalir selama 5 menit selanjutnya preparat diwarnai dengan larutan hematoksilin selama 5 menit. Preparat dibilas dengan air mengalir selama 2 menit. Tahap berikutnya dimasukkan kedalam larutan eosin selama 20-30 detik, lalu dibilas dengan air mengalir sebanyak 15 celup. Preparat kemudian dikeringkan melalui rangkaian alkohol bertingkat (70%, 80%, 95%, dan 100%) masing-masing 5 menit. Preparat kemudian dilakukan proses *celaring* di mana kelompok kontrol direndam dalam larutan *xylene*

selama 5 menit, sedangkan kelompok perlakuan minyak kelapa 75% selama 15 menit dan minyak kelapa 100% selama 30 menit. Preparat selanjutnya dikeringkan dan dilakukan *mounting* dengan cara mencelupkan preparat terlebih dahulu ke dalam larutan *xylene*, lalu ditetesi menggunakan 1 tetes canada balsam. Sediaan kemudian ditutup menggunakan kaca penutup dan diberi label.

e. Tahap Pengamatan

Sediaan diamati dibawah mikroskop dengan perbesaran 4x, 10x dan 40x. Sediaan dilakukan penilaian untuk skor *clearing* pada *xylene*, minyak kelapa 75% dan 100%. Sediaan juga dilakukan penilaian untuk skor pewarnaan HE dan morfologi sel jaringan. Dokumentasi sediaan dilakukan pada berbagai lapang pandang.

Metode pengolahan dan analisis data

a. Pengolahan data

Data yang digunanakan dalam penelitian ini adalah data primer yang diperoleh dari hasil observasi mikroskopis terhadap preparat histologi jaringan hepar mencit. Data tersebut berupa nilai skor kualitas preparat yang meliputi kejelasan inti sel, kejelasan sitoplasma, keseragaman pewarnaan, dan kejernihan jaringan.

b. Analisis data

Data yang terkumpul dari penelitian ini akan dianalisis menggunakan analisis deskriptif dan analisis statistik.

c. Analisis Deskriptif

Gambaran mikroskopis yang telah didokumentasikan dianalisis secara deskriptif untuk mengidentifikasi perbedaan kualitas *clearing* hepar mencit menggunakan *xylene* dan minyak kelapa 75% dan 100%. Data yang diperoleh akan disajikan dalam bentuk tabel, kemudian dianalisis secara deskriptif.

d. Analisi Statistik

Data yang sudah diperoleh dari tabel akan dianalisis menggunakan uji statistik dengan program *Statistical Product and Service Solution* (SPSS**)** uji yang pertama dilakukan adalah Uji *Inter-Rater Reabilitas* (*Cohen,s Kappa*) dan Uji *Percent Agreement* yang bertujuan mencari kesepakatan kedua rater. Setelah itu dilakukan Uji Normalitas *Shapiro-Wilk*, karena jumlah sampel <50 yang bertujuan untuk mengetahui apakah data berdistribusi normal atau tidak. Selanjutnya dilakukan Uji Non-parametrik *Kruskal-Wallis* karena data berdistribusi tidak normal dengan *p value* < 0,05 .

HASIL DAN PEMBAHASAN

HASIL

Analisis Deskriptif

Hasil pengamatan preparat jaringan hepar mencit (*Mus musculus*) yang telah melalui proses *clearing* menggunakan *xylene* sebagai kontrol dan minyak kelapa konsentrasi 75% dan minyak kelapa konsentrasi 100% sebagai perlakuan yang dimurnikan pada suhu 60°C, diamati berdasarkan skoring kualitas penilaian.

Tabel I. Uji Deskriptif

Review	Variabel	Min	Max	Mean	Std. Dev
Rater 1	Kejelasan inti sel	3	3	3,00	,000
	Kejelasan sitoplasma	3	3	3,00	,000
	Keseragaman warna	1	3	1,40	,563
	Kejernihan jaringan	3	3	3,00	,000
Rater 2	Kejelasan inti sel	2	3	2,60	,498
	Kejelasan sitoplasma	2	3	2,40	,498
	Keseragaman warna	1	3	1,80	,610
	Kejernihan jaringan	2	3	2,80	,407

Sumber: Data Primer 2026

Berdasarkan Tabel 1 rater satu memiliki skor rata-rata 3,00 pada kejelasan inti sel, kejelasan sitoplasma, dan kejernihan jaringan. Skor rata-rata dari keseragaman warna adalah 1,40. Rater dua skor rata-rata yang dimiliki adalah 2,60 pada kejelasan inti sel, skor rata-rata pada kejelasan sitoplasma adalah 2,60, skor rata-rata

dari keseragaman warna adalah 1,80, dan pada parameter kejernihan jaringan skor rata-ratanya adalah 2,80. Berdasarkan hal tersebut, untuk mengetahui signifikan perbedaan antara ketiga kelompok, dilakukan uji statistik menggunakan program SPSS .

Pengamatan mikroskopis jaringan hepar mencit dilakukan pada tiga tingkat perbesaran, yaitu 4x, 10x, dan 40x, untuk menilain kualitas preparat sediaan secara detail. Dokumentasi gambar dilakukan menggunakan kamera mikroskop *Optilab Advance*.

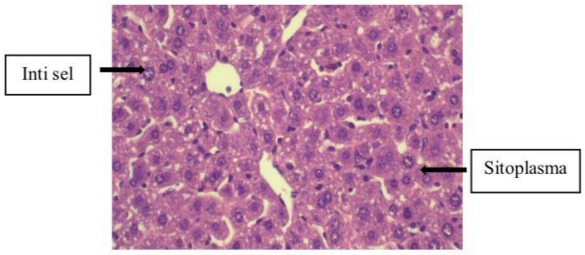

Sumber: Data Primer 2026

Gambar 1. Hasil Pewarnaan Hematoksilin-Eosin pada Jaringan Hepar Mencit dengan *Clearing* Menggunakan *Xylene* Perbesaran 40x.

Berdasarkan Gambar 1, hasil pengamatan dengan perbesaran 40x kelompok kontrol yang di *clearing* menggunakan *xylene* memberikan hasil yang baik. Inti sel terlihat jelas dengan warna biru keunguan. Sitoplasma terwarnai merah muda yang kontras dengan inti, kejernihan yang baik dan keseragaman warna yang cukup dengan tidak ada zona buram atau pucat di seluruh lapang pandang.

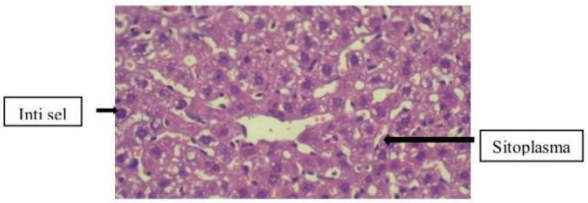

Sumber: Data Primer 2026

Gambar 2. Hasil Pewarnaan Hematoksilin-Eosin ada Jaringan Hepar Mencit dengan *Clearing* Menggunakan Minyak Kelapa 75% Perbesaran 40x.

Berdasarkan Gambar 2, hasil pengamatan kelompok minyak kelapa 75% dengan perbesaran 40x memperoleh skor 3 (baik) dan skor 2 (cukup) pada beberapa lapang pandang. Hasil pewarnaan inti sel dengan warna biru keunguan, sitoplasma yang terwarnai merah muda dan memberikan kontras yang baik dengan inti sel. Keseragaman warna yang kurang dengan skor 1 dan kejernihan jaringan yang kurang konsisten terlihat dari penilaian kedua rater.

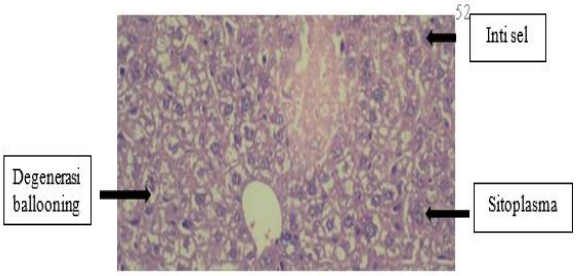

Sumber: Data Primer 2026

Gambar 3. Hasil Pewarnaan Hematoksilin-Eosin pada Jaringan Hepar Mencit dengan *Clearing* Menggunakan Minyak Kelapa 100 % Perbesaran 40x.

Berdasarkan Gambar 3, hasil pengamatan kelompok minyak kelapa 100% dengan perbesaran 40x memperoleh skor 3 dan skor 2 pada beberapa lapang pandang. Hasil pewarnaan inti sel dengan warna biru keunguan, sitoplasma yang terwarnai merah muda. Keseragaman warna yang tidak merata pada beberapa area lapang pandang dengan skor 1 (kurang). Kejernihan jaringan yang baik dengan skor 3 mutlak diberikan oleh kedua rater.

Analisis Statistik

Uji *Reliabilitas Inter-Rater* (*Cohen's Kappa*) dan Uji *Percent Agreement* digunakan untuk mengetahui tingkat kesepakatan hasil skoring pada penilaian dari dua penilai (rater).

Tabel II. Tabel Uji *Reliabilitas Inter-Rater* (*Cohen's Kappa*)

Uji Statistik	*Value*	Nilai Sig
Kappa	0,233	0,002

Sumber: Data Primer 2026

Tabel III. Tabel Uji Reliabilitas *Percent Agreement*

Uji Statistik	*Frequency*	*Percent*
Percent Agreement	18	60.0
	12	40.0
	30	100.0

Sumber: Data Primer 2026

Berdasarkan Tabel II dan III, diperoleh nilai kappa sebesar 0,233 dan nilai *percent agreement* sebesar 40%

1361

bahwa kesepakatan antar kedua rater masuk dalam kategori rendah dan diperoleh nilai signifikansi sebesar 0,002 yang berarti nilai *p value* <0,05 yang artinya terdapat kesepakatan yang signifikan antar rater.

Tabel IV. Tabel Uji Normalitas (*Shapiro-Wilk*)

Parameter	Kelompok	Sig
Kejelasan inti sel	*Xylene*	0,000
	Minyak kelapa 75%	0,000
	Minyak kelapa 100%	0,000
Kejelasan sitoplasma	*Xylene*	0,000
	Minyak kelapa 75%	0,000
	Minyak kelapa 100%	0,000
Keseragaman warna	*Xylene*	0,000
	Minyak kelapa 75%	0,000
	Minyak kelapa 100%	0,000
Kejernihan jaringan	*Xylene*	0,000
	Minyak kelapa 75%	0,000
	Minyak kelapa 100%	0,000

Sumber: Data Primer 2026

Berdasarkan Tabel IV, diperoleh nilai sig sebesar 0,000 maka *p value* <0,05 menunjukkan bahwa data tidak berdistribusi normal.

Tabel V. Tabel Uji *Kruskal-Wallis*

	Kejelasan inti sel	Kejelasan sitoplasma	Keseragaman warna	Kejernihan jaringan
Kruskal-Wallis	10,472	16,917	17,724	8,458
Sig	0,005	0,000	0,000	0,015

Sumber: Data Primer 2026

Berdasarkan Tabel V, diperoleh nilai signifikan sebesar 0,005 pada inti sel, 0,000 pada kejelasan sitoplasma, 0,000 pada keseragaman warna, dan 0,015 pada kejernihan jaringan maka *p value* <0,05. Hasil ini menunjukkan bahwa terdapat pebedaan antara kualitas *clearing* dan pewarnaan jaringan menggunakan *xylene* dan minyak kelapa konsentrasi 75% dan minyak kelapa konsentrasi 100%.

PEMBAHASAN

Penelitian ini bertujuan untuk mengetahui penggunaan minyak kelapa konsentrasi 75% dan minyak kelapa konsentrasi 100% sebagai alternatif agen *clearing* terhadap kualitas pewarnaan Hematoksilin-Eosin pada jaringan hepar mencit (*Mus musculus*) dibandingkan dengan *xylene* sebagai agen *clearing* standar. Pemanasan minyak kelapa di lakukan pada suhu 60 °C untuk menurunkan viskositas minyak supaya bisa masuk ke dalam jaringan. Perendaman selama 1,5 jam dan 2 jam pada tahap pematangan. Sementara itu, pada tahap pewarnaan selama 15 menit untuk minyak kelapa 75% dan 30 menit untuk minyak kelapa 100%.

Kejelasan Inti Sel

Parameter inti sel pada Gambar 1 yang di *clearing* menggunakan *xylene* memberikan kejelasan inti yang baik dengan warna biru keunguan, lalu pada Gambar 2 memberikan warna yang cukup dengan inti berwarna biru keunguan, dan pada Gambar 3 juga memberikan hasil yang cukup dengan konsistensi warna sedikit menurun.

Hasil pengamatan mikroskopis kualitas pewarnaan hematoksilin-eosin yang di deparafinisasi dan di *clearing* menggunakan *xylene* dan minyak kelapa konsentrasi 75% serta minyak kelapa 100% pada suhu 60°C menunjukkan kejelasan warna biru keunguan pada inti sel dan warna merah muda pada sitoplasma yang baik. Kejernihan jaringan yang baik pada seluruh lapang pandang yang setara dengan *xylene* dan keseragaman warna yang mempunyai hasil kurang karena intensitas warna pada setiap lapang pandang tidak konsisten berbeda dengan *xylene* yang memiliki keseragaman warna yang cukup.

Kejelasan Sitoplasma

Berdasarkan parameter kejelasan sitoplasma, kelompok kontrol yang menggunakan *xylene* pada Gambar 1 menunjukkan hasil yang baik dengan warna merah, kelompok minyak kelapa 75% pada Gambar 2 menunjukkan hasil kejelasan sitoplasma yang cukup dengan warna merah, dan minyak kelapa 100% pada Gambar 3 juga menunjukkan hasil yang cukup dengan

warna merah, meskipun mengalami sedikit warna yang buram. Gambar 3 pada kelompok minyak kelapa dengan konsentrasi 100% menyebabkan artefak berupa *degenerasi balloo*

ning, hal tersebut disebabkan karena minyak kelapa yang terlalu tinggi. Minyak kelapa yang terlalu kental menyebabkan jaringan sel hepatosit terjebak dalam kondisi hipoksia (kekurangan oksigen). Lemak yang masuk terus menerus dan tidak dapat keluar menyebabkan dinding pada sitoplasma dipaksa melebar sejauh mungkin yang mengakibatkan pembengkakan secara ekstrim seperti balon. Sehingga sitoplasma tampak kosong atau jernih (Maulina, 2018).

Keseragaman Warna

Parameter keseragaman warna kelompok kontrol pada Gambar 1 memperlihatkan hasil pewarnaan yang baik, sedangkan pada kelompok perlakuan Gambar 2 dan Gambar 3 minyak kelapa 75% dan 100% memberikan hasil pewarnaan yang kurang dengan skor 1, ditandai dengan warna inti sel yang kurang tajam, serta warna sitoplasma yang kurang jelas.

Keberhasilan *clearing* dapat dilihat dari stuktur morfologi jaringan yang terlihat secara jelas, ketiadaan sisa parafin dan bagian yang buram, mampu mengeluarkan air dan alkohol dalam jaringan serta mudah saat dilakukan pemotongan. Keberhasilan *clearing* ini berdampak langsung pada optimalnya infiltrasi parafin ke dalam sel. Morfologi jaringan terlindungi dengan baik, struktur inti sel dapat terlihat jelas berwarna biru keunguan, sedangkan sitoplasma berwarna merah muda, dan kejernihan jaringan terlihat baik. Keseragaman warna merujuk pada konsistensi warna di seluruh lapang pandang. Keberhasilan deparafinisasi juga sangat mempengaruhi hasil akhir pewarnaan karena sisa parafin dapat menghambat penyerapan warna dan menghasilkan preparat yang buram atau tidak merata (Damayanti *et al*., 2021).

Penelitian ini didukung oleh Sofyanita, (2023) *xylene* adalah larutan standar yang sering digunakan sebagai agen *clearing* pada pembuatan preparat jaringan karena mampu menghilangkan alkohol secara sempurna dan dapat menghasilkan kualitas pewarnaan yang baik serta hasil yang cepat dan akurat.

Durasi perendaman pada proses deparafinisasi menggunakan minyak kelapa konsentrasi 75% dan minyak kelapa konsentrasi 100% yang di rendam pada suhu 60°C selama 15 menit dan 30 menit dalam penelitian ini mengacu pada penelitian Ravindra *et al*. (2018). Hasil ini menunjukkan kemungkinan bahwa masih terdapat sisa parafin. Hal ini tampak dari keseragaman warna yang tidak merata. Durasi yang tidak mencukupi dapat meninggalkan sisa residu parafin, sedangkan durasi yang berlebihan dapat merusak jaringan.

Kejernihan Jaringan

Berdasarkan parameter kejernihan jaringan kelompok *xylene* pada Gambar 1 memberikan kejernihan yang baik dengan tidak ditemukan zona pucat atau buram. Kelompok minyak kelapa 75% pada Gambar 2 memberikan hasil kejernihan yang tidak konsisten karena pada beberapa lapang pandang terlihat buram dan pucat, sementara itu Gambar 3 pada kelompok 100% memberikan hasil kejernihan yang setara dengan *xylene* dengan tidak ada zona buram atau pucat.

Syarat jaringan dapat diamati secara mikroskopis adalah tipis dan temus cahaya. Salah satu tahap supaya jaringan dapat tembus cahaya adalah reagen *clearing* yang tepat. *Clearing* jaringan bertujuan membuat jaringan menjadi lebih transparan, menyiapkan jaringan agar dapat terinfiltrasi parafin dengan cara mengeluarkan sisa alkohol pada tahap dehidrasi sehingga dapat dilakukan tahap pembuatan blok jaringan. Selain itu, *clearing* juga dilakukan pada saat deparafinisasi yang bertujuan untuk membersihkan parafin yang masih tersisa pada jaringan, pewarnaan dan penutupan pada gelas benda (Suvarna *et al*., 2019).

Xylene menjadi patokan standar dalam *clearing* karena memiliki sifat nonpolar dan hasil jaringan yang didapatkan lebih jernih karena sifatnya yang mudah menghilangkan alkohol dan mampu melarutkan parafin

secara efektif dan cepat (Alwahaibi *et al*., 2018). Efek toksik dari *xylene* akan mengakibatkan neurotoksisitas akut, terkena cedera ginjal dan jantung, kulit kering. Paparan toksik yang diberikan oleh *xylene*, diperlukan pengganti larutan sebagai agen *clearing* yang aman, tidak bersifat toksik, aman bagi petugas dan bagi lingkungan (Killedar *et al.,* 2019).

Minyak kelapa mengandung asam lemak rantai sedang seperti asam laurat dan asam oleat, yang memiliki sifat nonpolar. Minyak kelapa dapat dijadikan sebagai alternatif *clearing* karena tidak mempunyai toksisitas dan ramah lingkungan. Berdasarkan pendapat Yadav *et a*l. (2019) senyawa nonpolar dapat melarutkan senyawa yang bersifat nonpolar, sehingga minyak kelapa konsentrasi 75% yang dilarutkan menggunakan n-heksana 25% dan minyak kelapa konsentrasi 100% dapat bekerja secara efektif untuk menjernihkan jaringan dan melarutakan parafin. Pemanasan pada suhu 60°C selama 1,5 jam dan 2 jam pada tahap pematangan, sedangkan pada proses pewarnaan tahap deparafinisasi minyak kelapa 75% direndam selama 15 menit dan minyak kelapa 100 % selama 30 menit, serta pada tahap *clearing* kedua kelompok perlakuan direndam sama seperti pada tahap deparafinisasi dengan suhu 60°C, suhu ini merupakan suhu optimal untuk melarutkan minyak kelapa dan parafin secara sempurna.

Konsentrasi 75% menggunakan pelarut n-heksana, n-heksana bersifat nonpolar sesuai dengan bahan yang dilarutkan, resikonya mudah terbakar dan ledakan yang rendah, kelarutan minyak dalam n-heksana relatif tinggi, sehingga mudah dipisahkan kembali dengan minyak yang titik didihnya cukup rendah (Andaka & Fajrah, 2020).

Viskositas tinggi yang dimiliki minyak kelapa dapat menghambat proses pelarutan, sehingga hasil *clearing* dan deparafinisasi akan terganggu. Minyak kelapa lebih kental dibandingkan dengan *xylene*, maka diperlukan pemanasan menggunakan *waterbath* dengan suhu 60°C untuk menurunkan viskositas minyak kelapa konsentrasi 75% dan 100% (Rahmawati *et al*., 2020; Bright *et al*., 2024).

Hasil sediaan jaringan yang di *clearing* menggunakan minyak kelapa konsentrasi 100% menunjukkan hasil *clearing* yang baik dengan skor 3 dari kedua rater sama seperti *xylene*. Sifatnya yang nonpolar minyak kelapa murni mampu menghilangkan alkohol pada jaringan pada tahap dehidrasi. Minyak kelapa konsentrasi 75% yang di larutkan dengan 25% n-heksana juga memberikan hasil *clearing* yang baik meskipun tidak sebaik minyak kelapa murni. Ketiga perlakuan tersebut sama-sama menghasilkan jaringan yang jernih namun minyak kelapa terdapat kekeruhan sedikit pada beberapa lapang pandang. Efektivitas penggunaan minyak kelapa konsentrasi 75% dan 100% sebagai agen *clearing* juga didukung oleh penelitian Abdillah, (2023) minyak kelapa mempunyai sifat nonpolar sehingga dari sifat tersebut minyak kelapa mampu menghilangkan sisa parafin yang terdapat pada jaringan dan mampu mendesak alkohol keluar sehingga minyak kelapa konsentrasi 75% dan 100% mampu di jadikan sebagai larutan *clearing*.

Jaringan hepar mencit yang di deparafinisasi menggunakan minyak kelapa 75% dan minyak kelapa 100% menghasilkan kualitas yang kurang baik pada keseragaman warna jika dibandingkan dengan kelompok kontrol menggunakan *xylene*. Secara mikroskopis pada kelompok perlakuan menunjukkan bahwa keseragaman warna tidak merata, hal ini mengindikasi kemungkinan bahwa proses pelarutan parafin tidak berlangsung sempurna, sehingga zat warna tidak dapat menembus jaringan secara optimal. Hal ini juga dapat terjadi jika suhu yang tidak optimal. Penelitian ini didukung oleh penelitian Omorodion *et al*. (2024) minyak kelapa tidak dapat mewatnai inti sel dan sitoplasma secara optimal. Penelitian yang dilakukan oleh Tanwar *et al*. (2022) menyatakan bahwa minyak kelapa tidak dapat mewarnai secara optimal, sehingga diperlukan agen *clearing* yang baik sesuai untuk hasil pewarnaan yang optimal.

Kualitas reagen yang baik, waktu yang sesuai dan suhu optimal akan meningkatkan penyerapan zat warna oleh jaringan, sementara itu, reagen yang tidak baik akan

menyebabkan hasil pewarnaan menjadi lemah atau tidak merata. Pemanasa

n pada suhu 60°C dilakukan dalam kelompok minyak kelapa 75% dan minyak kelapa 100% untuk mempercepat proses difusi. Berdasarkan penelitian yang sudah dilakukan oleh Badjuri *et al*. (2023) yang menyatakan bahwa suhu tidak stabil atau terlalu tinggi dapat menyebabkan warna sitoplasma menjadi pudar serta garis antar sel menjadi pudar.

KESIMPULAN

Berdasarkan hasil pengamatan dan analisis statistik terhadap kualitas preparat histopatologi hepar mencit, didapatkan kesimpulan sebagai berikut:

1. Perbandingan kualitas sediaan menunjukkan bahwa *xylene* tetap menjadi agen *clearing* terbaik dengan skor sempurna pada seluruh parameter. Minyak kelapa 75% dan 100% menghasilkan kejernihan jaringan yang setara dengan *xylene*, tetapi kualitas inti sel, sitoplasma, dan keseragaman warna masih belum menyamai *xylene*.
2. Minyak kelapa 100% merupakan konsentrasi paling optimal sebagai agen *clearing* pada jaringan hepar mencit karena menghasilkan kejernihan jaringan yang lebih baik dibandingkan minyak kelapa 75%.

Berdasarkan hasil penelitian yang dilakukan, dapat disarankan untuk penelitian selanjutnya dapat menguji penggunaan minyak nabati lain sebagai agen *clearing* dalam berbagai konsentrasi dan menggunakan proses histoteknik yang sama dari awal sampai akhir.

DAFTAR PUSTAKA

Abdillah, F. S., & Sofyanita, E. N. (2023). Efektifitas Penggunaan Deterjen Laundry Cair sebagai Agen Deparafinisasi pada Sediaan Ginjal Mencit (Mus musculus): *Effectiveness of Using Liquid Laundry Detergent as a Deparaffinizing Agent in Mice Kidney Preparations. Borneo Journal of Medical Laboratory Technology*, 5(2), 288-295.

Alwahaibi, N., Aljaradi, S., & Alazri, H. (2018). *Alternative to xyleneas a clearing agent in histopathology. Journal of Laboratory Physicians*, 10(02), 189–193.

Andaka, G. & Fajrah, I., (2020). Ekstraksi Minyak Biji Pepaya dengan Pelarut nHeksana. Jurusan Teknik Kimia, FTI, UPN "Veteran" Yogy akarta, pp. G8-2.

Badjuri., Zalfa, F., Durachim, A, Wiryanti, W., Riyani, A dan Mahmud, D. (2023).Pengaruh Variasi Suhu dan Waktu Virgin Coconut Oil pada Proses Deparafinisasi Pewarnaan Hematoksilin Eosin terhadap Kualitas Preparat. *Jurnal Kesehatan Siliwangi*, 4(1), 172-181.

Bordoloi, B. (2018). *Xylene*- Its Health Hazards and Biocompatible Substitutes. World *Journal of Pharmaceutical Research*, 7(15), 1017–1027.

Damayanti, M., Arsyadi, T. dan Tyas, R. A. (2021). Proses Deparafinisasi Sediaan Jaringan Ginjal Dengan dan Tanpa Pemanasan Menggunakan Mineral Oil pada Pewarnaan Hematoksilin-Eosin. *Jurnal Kesehatan Rajawali*, 11(2).

Killedar, S., Sermadi Z M, W., K.C, N., Acharya, S., & Prabhu, S. (2019). *Olive oil as xylenesubstitute. Journal of Oral Medicine, Oral Surgery, Oral Pathology and Oral Radiology*, 5(2), 46–51.

Khristian, E. & Inderiati, D. (2017). Bahan Ajar Teknologi Laboratorium Medis (ILM) Sitohistoteknologi. Jakarta: Badan Pengembangan dan Pemberdayaan SDM Kesehatan. 209-218..

Miranti, I. (2020). Teknik Dasar Histopatologi: Dari Prosesing hingga Pewarnaan.Yogyakarta: Gadjah Mada University Press.

Maulina, M., (2018). Zat zat yang mempengaruhi histopatologi hepar. Lhokseumawe: Unimal Press.

Omorodion, N. T., Achukwu, N. O., Okafor, U. U., Ugbaja, W., Chukwuka, A. C., Iyare, G. I., & Momodu, A. (2024*). Study of cedarwood oil and coconut oil as viable alternatives to xylene for clearing agent functions. African Journal of Pure and Applied Sciences*, 5(2),1-8.

Rahmawati, S., Wulan, A. J., Utami, N., & Jaya, B. P. D. (2020). *Preliminary study: The potency of vegetable cooking oil as alternative clearing agent for histological.*

Ravindran, R., Sruthi, A. K., Ameena, M., Harish, R. N. K. D. (2018). *Bleached Palm Oil as a Bio-friendly Substitute for Xylene: A Comparative Study. Oral Maxillofac Pathol Journal*, 9(2), 63-69.

Saribu, R. L. C. D., Zurina, L. M., Supratno, M. E., Nuriliani, A., Retnoaji, B Saragih, H. T.S. S. G., Rohmah, Z. (2023). Potensi Minyak Zaitun, Minyak Kelapa, dan Minyak Kelapa Sawit yang Dinamikan sebagai *Clearing* Agent dalam Pembuatan Preparat Histologis. Berkala Ilmiah Biologi, 14(2), 48- 54.

Sofyanita, E.N dan Azahra, N. (2023). Pengaruh Penggunaan Minyak Kelapa Murni sebagai Larutan *Clearing* pada Sediaan Hepar Mencit. *Jurnal Analis Laboratorium Medik*, 8(1), 57-65.

Suvarna, S. K., Layton, C., & Bancroft, J. D. (2019). *Bancroft's Ttheory and Practice of Histological Techniques* (8th ed.). Elsevier China.

Tanwar, M., Sharma, M., Karthikeyan, R., Kumar, M., & Tyagi, V. (2022). *Usage of coconut oil as a biofriendly xylene substitute in tissue processing and staining. International Journal of Health Sciences*, 6(S1), 660–675

Veronika, C. C., Siregar, E. G. A., Tama, G. C., Manik, I. W., Izwani, P. K. dan Jadm, I. S. (2025). Analisis kelarutan senyawa kovalen polar dan non polar menggunakan air, beras, minyak dan kertas litmus sebagai indikator. HEMAT *Journal of Humanities, Education Management Accounting and Transportation*, 2(1), 12-22.

Yolla Arinda Nur Fitriana, A. S. (2019). Uji Lipid pada Minyak Kelapa, Margarin, dan Gliserol. SAINTEKS.

Yadav, S., Mallya, V. dan Khurana, N. (2019). *Xylene-free staining: Is it possible and practical? Indian Journal of Pathology and Microbiology, 62(2), 274-278.*